mdm -MedienDiensteMedizin- Verlagsgesellschaft mbH | Pvst G 52765 DPAG

1 | 2019

Ästhetische Dermatologie

AESTHETIC DERMATOLOGY

Modernes Management der Psoriasis: Neue Standards für eine gezielte Behandlung

Topische Therapie von Akne-Läsionen: Frühe Entzündungskontrolle anstreben

Behandlungsmöglichkeiten bei Hyperpigmentierung

P. Unternährer

Behandlungsmöglichkeiten bei Hyperpigmentierung

Pigmentflecken, die als braune Stellen auf Stirn, Schläfen, Wangen, Oberlippe oder Dekolletee imponieren, empfinden viele Patientinnen als optisch überaus störend. Die Genese dieser Pigmentstörungen beruht auf einer übermäßigen Synthese des Pigments Melanin durch die Melanozyten.

Melanin hat wichtige Funktionen: Es bestimmt Hauttyp, Haarfarbe und Augenfarbe jedes Menschen und ist Absorber für UV-Strahlung. Man unterscheidet zwei Arten: Das so genannte braun-schwarze Eumelanin und das gelb-rötliche Phäomelanin. Das Mischungsverhältnis, in dem die beiden Arten vorhanden sind, determiniert den Hauttyp und damit auch den nötigen Sonnenschutz. Es werden i.d.R. 6 Hauttypen unterschieden (s. Tab. 1).

Hauptursache für Pigmentflecken ist die Sonne. Diese UVA- und UVB-bedingte Hyperpigmentierung nennt sich Lentigo solaris. UVB-Strahlen zerstören vor allem die Epidermis und führen zu einer akuten Lichtreaktion, dem Sonnenbrand. UVA-Strahlen sind weniger aggressiv, die Auswirkungen deshalb kurzfristig weniger gravierend. Ungefährlicher sind die UVA-Strahlen deshalb jedoch nicht, denn sie dringen in die unteren Hautschichten vor und schädigen die Haut in der Tiefe. Bei häufigem Sonnenkontakt über Jahre hinweg können sie chronische Lichtschäden, Lichtallergien und sogar Hautkrebs verursachen.

Die 6 Hauttypen (nach Fitzpatrick)	
Typ I:	**Keltischer Typ**
Typ II:	**Nordischer Typ**
Typ III:	**Mischtyp**
Typ IV:	**Mediterraner Typ**
Typ V:	**Dunkler Hauttyp**
Typ VI:	**Schwarzer Hauttyp**

Tab. 1: Die 6 Hauttypen (nach Fitzpatrick).

Sommersprossen, die so genannten Epheliden, sind anlagebedingte braune Flecken im Gesicht und am Oberkörper. Sie werden ebenfalls durch UV-Stahlung ausgelöst und treten meist bei den Hauttypen 1 und 2 auf. Altersflecken, die so genannten Lentigines senilis, sind altersbedingte Flecken im Gesicht, an Unterarmen und Händen. Sie sind die Folge langjähriger Lichteinwirkung (UV-Strahlung) und treten unabhängig vom Hauttyp auf.

Eine weitere Ursache für Pigmentflecken kann eine hormonelle Umstellung des Körpers durch Schwangerschaft, Menopause oder Einnahme der Antibabypille sein. Auch mechanische, physikalische oder chemische Hautverletzungen (Akne, Wunden, Laser, Peelings) oder Kosmetika (Vaseline, Bergamottöle, Parfümstoffe) bzw. Medikamente führen mitunter zu den Flecken.

All diese Trigger aktivieren einen komplizierten Vorgang im Körper, die so genannte Melanin-Biosynthese. In den Melanozyten wird das für die Pigmentflecken verantwortliche Enzym Tyrosinase gebildet. Bei UV-Bestrahlung der Haut wird die Melaninbildung mithilfe der Tyrosinase in Gang gesetzt. Ziel medizinischer Forschungsarbeit war es bislang, die Tyrosinase zu blockieren und dadurch die Melanogenese zu unterdrücken, um die Hyperpigmentierung zu stoppen. Die wirksame Enzymblockierung ohne schädigende Nebenwirkungen war also in der bisherigen Forschungsarbeit oberstes Ziel.

Behandlungsmethoden bei Melasmen

Verschiedene Methoden versprechen Erfolg in der Behandlung von Pigmentflecken. Gängig sind z.B. Fruchtsäure- oder Trichloressigsäure-Peelings. Die Melasmen sind nach der Behandlung meist etwas blasser und die Haut wirkt frischer und klarer. Die Wirkung ist jedoch nur oberflächlich und der Effekt ist nicht langanhaltend, da kein Eingriff in die Tyrosinaseproduktion stattfindet. Des Weiteren bietet der Handel Cremes an, die Pigmentflecken bleichen sollen, doch diese beeinflussen *die Melasmen oft nicht einmal oberflächlich.*

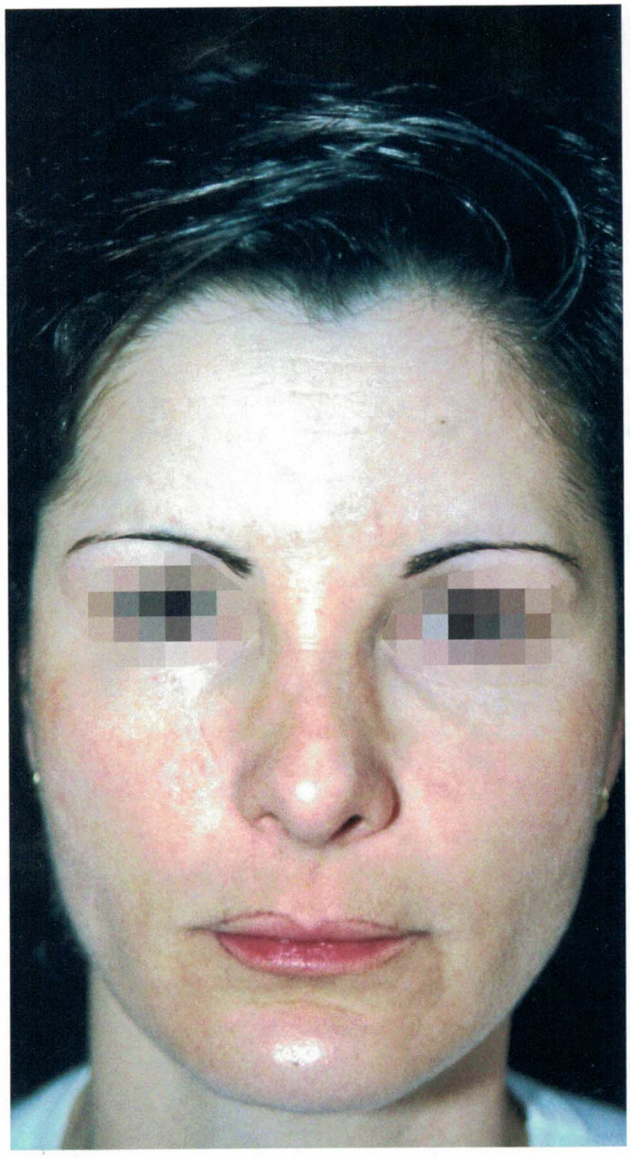

Abb. 1a-b: Erscheinungsbild vor. (l.) bzw. nach (r.) Behandlung mit *Dermamelan*.

Eine weitere bekannte Methode ist die Laserbehandlung, zum Beispiel mit Rubin-, Alexandrit- oder Fractional-Laser. Hier wird das Pigment in der Haut zersprengt und über das Lymphsystem abtransportiert.
Der Lasereinsatz beim Melasma ist kritisch zu bewerten, da es in Folge oft zu postinflammatorischen Hyperpigmentierungen (PiH) kommen kann. Ein Vor-Priming von z.B. Tyrosinaseblockern vor jedem Laserversuch ist mithin unerlässlich. Viele Laserexperten geben daher der rein äußerlichen Therapie den Vorrang. Die Effektivität und Sicherheit der Laserbehandlung ist in jedem Fall stark von der Erfahrung des Arztes, dessen Beratung und dem eigenen Hauttyp abhängig.

Die als Methode der ersten Wahl etablierte Pigmentflecken-Behandlung bieten System-Präparate, welche das Enzym Tyrosinase blockieren (z.B. *Dermamelan*, Silkmed Distribution GmbH, München). Die Melanogenese wird auf diese Weise unterdrückt und die Hyperpigmentierung gestoppt.
Es differiert somit in Anwendung und Wirkungsweise von den anderen geschilderten Methoden.

In einem zweistufigen Verfahren wird zunächst eine Maske mit hoher Wirkstoffkonzentration aufgebracht, die den Prozess der Depigmentation auslöst. Anschließend erhält die Patientin eine Creme mit gleicher qualitativer Zusammensetzung, jedoch in niedrigerer Konzentration (*Dermamelan Maintenance Cream*), die zur langfristigen Anwendung zu Hause gedacht ist.

Die konsequente Behandlung nach diesem Schema führt dazu, dass Hyperpigmentierungen komplett verschwinden oder nach wenigen Wochen verblassen. Die Haut wird zudem schon kurz nach der Behandlung durch die Stimulation der kapillaren Durchblutung deutlich klarer und wirkt jünger und frischer. ■